

**РОССИЙСКОЕ ОБЩЕСТВО ДЕРМАТОВЕНЕРОЛОГОВ И КОСМЕТОЛОГОВ**

**ФЕДЕРАЛЬНЫЕ КЛИНИЧЕСКИЕ РЕКОМЕНДАЦИИ  
ПО ВЕДЕНИЮ БОЛЬНЫХ С КЕЛОИДНЫМИ И  
ГИПЕРТРОФИЧЕСКИМИ РУБЦАМИ**

**Москва - 2015**

**Персональный состав рабочей группы по подготовке федеральных клинических рекомендаций по профилю "Дерматовенерология", раздел «Келоидные и гипертрофические рубцы»:**

1. Рахматулина Маргарита Рафиковна – заместитель директора ФГБУ «Государственный научный центр дерматовенерологии и косметологии» Минздрава России по научно-клинической работе, доктор медицинских наук, г. Москва.
2. Карамова Арфеня Эдуардовна – заведующий отделом дерматологии ФГБУ «Государственный научный центр дерматовенерологии и косметологии» Минздрава России, кандидат медицинских наук, г. Москва
3. Сайтбурханов Рифат Рафаилевич – врач-дерматовенеролог консультативно-диагностического центра ФГБУ «Государственный научный центр дерматовенерологии и косметологии» Минздрава России, г. Москва

## МЕТОДОЛОГИЯ

**Методы, использованные для сбора/селекции доказательств:**  
поиск в электронных базах данных.

**Описание методов, использованных для сбора/селекции доказательств:**  
доказательной базой для рекомендаций являются публикации, вошедшие в Кокрановскую библиотеку, базы данных EMBASE и MEDLINE.

**Методы, использованные для оценки качества и силы доказательств:**

- Консенсус экспертов;
- Оценка значимости в соответствии с рейтинговой схемой (схема прилагается).

**Рейтинговая схема для оценки силы рекомендаций:**

Уровни доказательств	Описание
1++	Мета-анализы высокого качества, систематические обзоры рандомизированных контролируемых исследований (РКИ) или РКИ с очень низким риском систематических ошибок
1+	Качественно проведенные мета-анализы, систематические, или РКИ с низким риском систематических ошибок
1-	Мета-анализы, систематические, или РКИ с высоким риском систематических ошибок
2++	Высококачественные систематические обзоры исследований случай-контроль или когортных исследований. Высококачественные обзоры исследований случай-контроль или когортных исследований с очень низким риском эффектов смешивания или систематических ошибок и средней вероятностью причинной взаимосвязи
2+	Хорошо проведенные исследования случай-контроль или когортные исследования со средним риском эффектов смешивания или систематических ошибок и средней вероятностью причинной взаимосвязи
2-	Исследования случай-контроль или когортные исследования с высоким риском эффектов смешивания или систематических ошибок и средней вероятностью причинной взаимосвязи
3	Неаналитические исследования (например: описания случаев, серий случаев)
4	Мнение экспертов

**Методы, использованные для анализа доказательств:**

- Обзоры опубликованных мета-анализов;
- Систематические обзоры с таблицами доказательств.

**Методы, использованные для формулирования рекомендаций:**

Консенсус экспертов.

**Рейтинговая схема для оценки силы рекомендаций:**

Сила	Описание
<b>A</b>	По меньшей мере один мета-анализ, систематический обзор или РКИ, оцененные как 1++ , напрямую применимые к целевой популяции и демонстрирующие устойчивость результатов или группа доказательств, включающая результаты исследований, оцененные как 1+, напрямую применимые к целевой популяции и демонстрирующие общую устойчивость результатов
<b>B</b>	Группа доказательств, включающая результаты исследований, оцененные как 2++, напрямую применимые к целевой популяции и демонстрирующие общую устойчивость результатов или экстраполированные доказательства из исследований, оцененных как 1++ или 1+
<b>C</b>	Группа доказательств, включающая результаты исследований, оцененные как 2+, напрямую применимые к целевой популяции и демонстрирующие общую устойчивость результатов; или экстраполированные доказательства из исследований, оцененных как 2++
<b>D</b>	Доказательства уровня 3 или 4; или экстраполированные доказательства из исследований, оцененных как 2+

**Индикаторы доброкачественной практики (Good Practice Points – GPPs):**

Рекомендуемая доброкачественная практика базируется на клиническом опыте членов рабочей группы по разработке рекомендаций.

**Экономический анализ:**

Анализ стоимости не проводился и публикации по фармакоэкономике не анализировались.

**Метод валидации рекомендаций:**

- Внешняя экспертная оценка;
- Внутренняя экспертная оценка.

**Описание метода валидации рекомендаций:**

Настоящие рекомендации в предварительной версии рецензированы независимыми экспертами.

Комментарии, полученные от экспертов, систематизированы и обсуждены членами рабочей группы. Вносимые в результате этого изменения в рекомендации регистрировались. Если же изменения не были внесены, то зарегистрированы причины отказа от внесения изменений.

**Консультация и экспертная оценка:**

Предварительная версия была выставлена для обсуждения на сайте ФГБУ «Государственный научный центр дерматовенерологии и косметологии» Минздрава России для того, чтобы лица, не участвующие в разработке рекомендаций, имели возможность принять участие в обсуждении и совершенствовании рекомендаций.

**Рабочая группа:**

Для окончательной редакции и контроля качества рекомендации повторно проанализированы членами рабочей группы.

**Основные рекомендации:**

Сила рекомендаций (A–D) приводится при изложении текста рекомендаций.

## КЕЛОИДНЫЕ И ГИПЕРТРОФИЧЕСКИЕ РУБЦЫ

Шифр по Международной классификации болезней МКБ-10

L91.0

### ЭТИОЛОГИЯ И ЭПИДЕМИОЛОГИЯ

Формирование рубцовой ткани представляет собой физиологический ответ на повреждение кожных покровов и слизистых оболочек. Однако изменение метаболизма внеклеточного матрикса (дисбаланс между его разрушением и синтезом) может привести к чрезмерному рубцеванию и образованию келоидных и гипертрофических рубцов [1].

Заживление ран и, следовательно, образование рубцовой ткани включает в себя три отдельных этапа: воспаление (в первые 48-72 ч после повреждения ткани), пролиферация (до 6 недель) и ремоделирование или созревание (в течение 1 года и более) [1]. Длительная или чрезмерно выраженная воспалительная фаза может способствовать усиленному рубцеванию. Согласно результатам современных исследований, у людей с генетической предрасположенностью, первой группой крови, IV-V-VI фототипом кожи образование рубцов может развиваться под действием различных факторов: гипериммуноглобулинемии IgE, изменения гормонального статуса (в период полового созревания, беременности и т.д.) [1, 2].

Ключевую роль в формировании келоидного рубца играют аномальные фибробласты и трансформирующий фактор роста -  $\beta 1$  [3, 4]. Кроме того, в тканях келоидных рубцов определяется увеличение числа тучных клеток, ассоциированных с повышенным уровнем таких промоторов фиброза, как индуцируемый гипоксией фактор-1 $\alpha$ , сосудистый эндотелиальный фактор роста и ингибитор активатора плазминогена-1 [5, 6, 7, 8].

В развитии гипертрофических рубцов основную роль играет нарушение метаболизма внеклеточного матрикса вновь синтезированной соединительной ткани: гиперпродукция и нарушение процессов ремоделирования межклеточного матрикса с повышенной экспрессией коллагена I и III типов. Кроме того, нарушение системы гемостаза способствует избыточной неоваскуляризации и увеличивает время реэпителизации [9,10].

Официальные показатели заболеваемости и распространенности келоидных и гипертрофических рубцов отсутствуют. По данным современных исследований, образование рубцов наблюдается у 1,5-4,5% лиц в общей популяции. Келоидные рубцы выявляются в равной степени у мужчин и женщин, чаще – у лиц молодого возраста. Существует наследственная предрасположенность к развитию келоидных рубцов: генетические исследования указывают на аутосомно-доминантное наследование с неполной пенетрантностью [2].

## КЛАССИФИКАЦИЯ

Общепринятой классификации не существует.

## КЛИНИЧЕСКАЯ КАРТИНА

Различают следующие клинические формы рубцов [11, 12, 13, 14]:

- нормотрофические рубцы;
- атрофические рубцы;
- гипертрофические рубцы:
  - линейные гипертрофические рубцы;
  - широко распространяющиеся гипертрофические рубцы;
- келоидные рубцы:
  - малые келоидные рубцы;
  - крупные келоидные рубцы.

Также выделяют стабильные (зрелые) и нестабильные (незрелые) рубцы.

*Келоидные рубцы* представляют собой четко очерченные плотные узлы или бляшки, от розового до лилового цвета, с гладкой поверхностью и неравномерными нечеткими границами. В отличие от гипертрофических рубцов, они часто сопровождаются болезненностью и гиперестезиями. Покрывающий рубцы тонкий эпидермис нередко изъязвляется, часто наблюдается гиперпигментация.

Келоидные рубцы образуются не ранее чем через 3 месяца после повреждения ткани, а затем могут увеличиваться в размерах в течение неопределенно длительного времени. По мере роста по типу псевдоопухоли с деформацией очага они выходят за границы первоначальной раны, спонтанно не регрессируют и имеют тенденцию к рецидивам после эксцизии.

Образование келоидных рубцов, в том числе спонтанное, наблюдается в определенных анатомических областях (мочки ушей, грудь, плечи, верхняя часть спины, задняя поверхность шеи, щеки, колени).

*Гипертрофические рубцы* представляют собой узлы куполообразной формы различных размеров (от мелких до очень крупных), с гладкой или бугристой поверхностью. Свежие рубцы имеют красноватую окраску, в дальнейшем она становится розоватой, белесоватой. По краям рубца возможна гиперпигментация. Образование рубцов происходит в течение первого месяца после повреждения ткани, увеличение в размерах – в течение последующих 6 месяцев; часто в течение 1 года рубцы регрессируют. Гипертрофические рубцы ограничены границами первоначальной раны и, как правило, сохраняют свою форму. Очаги поражения обычно локализуются на разгибательных поверхностях суставов или в областях, подверженных механическим нагрузкам.

## ДИАГНОСТИКА

Диагноз заболевания устанавливается на основании клинической картины, результатах дерматоскопического и гистологического исследований (при необходимости).

При проведении комбинированной терапии рекомендуются консультации терапевта, пластического хирурга, травматолога, радиолога.

## ДИФФЕРЕНЦИАЛЬНАЯ ДИАГНОСТИКА [15, 16]

<b>Келоидный рубец</b>	<b>Гипертрофический рубец</b>
Инфильтрирующий рост за пределы исходного повреждения	Рост в пределах исходного повреждения
Спонтанные или посттравматические	Только посттравматические
Преобладающие анатомические области (мочки ушей, грудь, плечи, верхняя часть спины, задняя поверхность шеи, щеки, колени)	Нет преобладающих анатомических областей (но обычно локализуются на разгибательных поверхностях суставов или в областях, подверженных механическим нагрузкам)
Появляются через 3 месяца или позже после повреждения ткани, могут увеличиваться в размерах в течение неопределенно длительного времени	Появляются в течение первого месяца после повреждения ткани, могут увеличиваться в размерах в течение 6 месяцев, часто регрессируют в течение 1 года.
Не связаны с контрактурами	Ассоциированы с контрактурами
Зуд и выраженная болезненность	Субъективные ощущения наблюдаются редко
IV фототип кожи и выше	Нет связи с фототипом кожи
Генетическая предрасположенность (аутосомно-доминантное наследование, локализация в хромосомах 2q23 и 7p11)	Нет генетической предрасположенности
Толстые коллагеновые волокна	Тонкие коллагеновые волокна
Отсутствие миофибробластов и $\alpha$ -SMA	Наличие миофибробластов и $\alpha$ -SMA
Коллаген I типа > коллаген III типа	Коллаген I типа < коллаген III типа
Гиперэкспрессия ЦОГ -2	Гиперэкспрессия ЦОГ -1

## ЛЕЧЕНИЕ

### Цели лечения

- стабилизация патологического процесса;
- достижение и поддержание ремиссии;
- повышение качества жизни больных:
  - купирование субъективной симптоматики;
  - коррекция функциональной недостаточности;
  - достижение желаемого косметического результата.



## **Общие замечания по терапии**

Гипертрофические и келоидные рубцы являются доброкачественными поражениями кожи. Необходимость проведения терапии определяется выраженностью субъективных симптомов (например, зуда/боли), функциональной недостаточностью (например, контрактуры / механического раздражения из-за высоты образований), а также эстетическими показателями, которые могут значительно влиять на качество жизни и приводить к стигматизации [17, 18].

Ни один из доступных в настоящее время методов терапии рубцов в виде монотерапии не позволяет во всех случаях добиться редукции рубцов или улучшения функционального состояния и / или косметической ситуации. Практически во всех клинических ситуациях требуется сочетание различных методов лечения.

## **Медикаментозная терапия**

*Внутриочаговое введение глюкокортикостероидных препаратов [22-24]*

– триамцинолона ацетонид (В) 1 мг на 1 см<sup>2</sup> (не более 30 мг в сутки у взрослых лиц и 10 мг - у детей) внутриочагово (иглой 30 калибра длиной 0,5 дюйма). Инъекции проводятся 1 раз в 3-4 недели. Общее количество инъекций индивидуально и зависит от выраженности терапевтического ответа и возможных побочных эффектов (В).

Внутриочаговое введение триамцинолона ацетонида после хирургического иссечения рубца предотвращает рецидив (В).

или

– бетаметазона дипропионат (2 мг) + бетаметазона динатрия фосфат (5 мг) (D): 0,2 мл на 1 см<sup>2</sup> внутриочаго. Очаг равномерно обкалывают, используя туберкулиновый шприц и иглу 25 калибра. Общее количество введенного в течение 1 недели препарата не должно превышать 1 мл.

## **Немедикаментозная терапия**

*Криохирургия [25-30]*

Криохирургия жидким азотом приводит к полной или частичной редукции 60-75% келоидных рубцов после, по меньшей мере, трех сессий (В). Основными побочными эффектами криохирургии являются гипопигментация, образование пузырей и замедленное заживление (А).

Сочетание криохирургии жидким азотом и инъекций глюкокортикостероидных препаратов, имеет синергетический эффект за счет более равномерного распределения препарата в результате межклеточного отека ткани рубца после низкотемпературного воздействия (В).

Обработка рубца может проводится методом открытого криораспыления либо контактным методом с использованием криозонда. Длительность экспозиции – не менее 30 секунд; частота применения – 1 раз в 3-4 недели, количество процедур – индивидуально, но не менее 3.

*Лазерное воздействие [31-36].*

*1. Лазер на основе диоксида углерода.*

Обработка рубца CO<sub>2</sub> лазером может проводиться в тотальном или фракционном режимах. После тотальной абляции келоидного рубца CO<sub>2</sub> лазером в качестве монотерапии рецидив наблюдается в 90% случаев (B), поэтому данный вид лечения не может быть рекомендован в виде монотерапии. Использование фракционных режимов лазерного воздействия позволяет снизить количество рецидивов.

*2. Пульсирующий лазер на красителях.*

Пульсирующий лазер на красителях (PDL) генерирует излучение с длиной волны 585 нм, что соответствует пику поглощения гемоглобина эритроцитов в кровеносных сосудах. Кроме прямого сосудистого воздействия PDL уменьшает индукцию трансформирующего фактора роста-β1 (TGF-β1) и гиперэкспрессию матриксных металлопротеиназ (MMP) в тканях келоида (C).

В большинстве случаев использование PDL оказывает положительное воздействие на ткань рубца в виде размягчения, уменьшения интенсивности эритемы и высоты стояния.

*Хирургическое иссечение [36-39].*

Хирургическая коррекция рубцовых изменений сопровождается рецидивом в 50-100% случаев, за исключением келоидов мочекишечных раковин, которые рецидивируют значительно реже (B). Такая ситуация связана с особенностями операционной техники, выбором метода закрытия операционного дефекта, различными вариантами пластики местными тканями.

*Лучевая терапия [40-49].*

Лучевая терапия применяется в качестве монотерапии или дополнения к хирургическому иссечению. Хирургическая коррекция в течение 24 часов после лучевой терапии считается наиболее эффективным подходом для лечения келоидных рубцов, позволяющим значительно снизить число рецидивов (B). Рекомендуется применение относительно высоких доз лучевой терапии в течение короткого времени экспозиции (B) [5].

К побочным реакциям ионизирующего излучения относят стойкую эритему, шелушение кожи, телеангиэктазии, гипопигментацию (B) и риск канцерогенеза (существует несколько научных сообщений о злокачественной трансформации последовавшей после лучевой терапии рубцов).

### **Требования к результатам лечения**

В зависимости от метода терапии положительная клиническая динамика (уменьшение объема рубца на 30-50%, снижение выраженности субъективных симптомов) может быть достигнута после 3-6 процедур или после 3-6 месяцев лечения.

При отсутствии удовлетворительных результатов лечения после 3-6 процедур / 3-6 месяцев необходима модификация терапии (комбинация с другими методами / смена метода / увеличение дозы).

### **ПРОФИЛАКТИКА [11, 19, 20, 21].**

Лицам, имеющим в анамнезе случаи образования гипертрофических или келоидных рубцов или тех, кому предстоит операция в зоне повышенного риска их развития, рекомендуется:

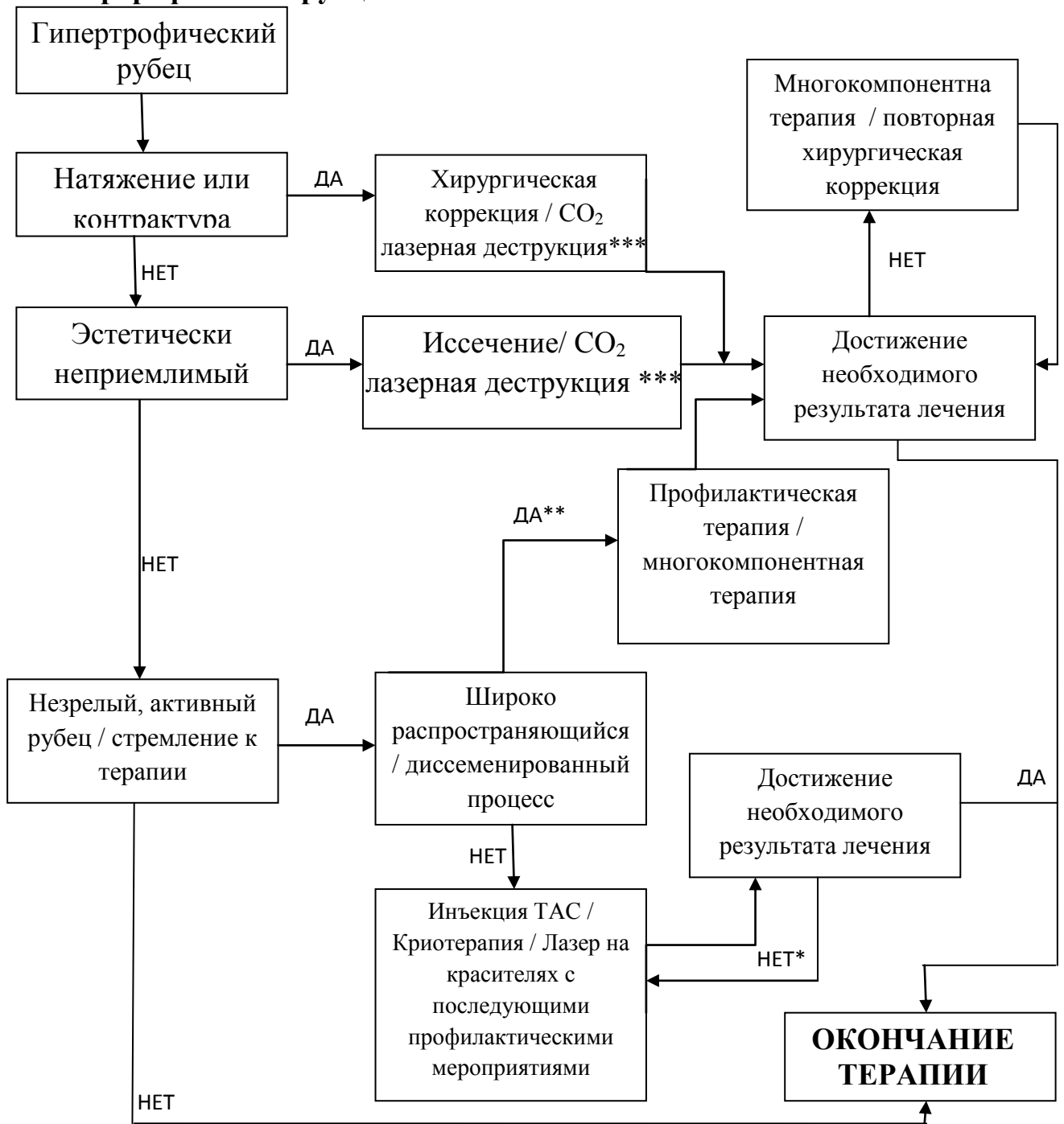
1. Для ран с высоким риском развития рубцов, предпочтительно использовать продукты на основе силикона. Силиконовый гель или пластины следует наносить после того, как разрез или рана эпителизируется и продолжать в течение по крайней мере 1 месяца. Для силиконового геля, рекомендовано как минимум 12-часовое ежедневное использование или, если возможно, непрерывное 24-часовое использование с гигиенической обработкой дважды в день. Использование силиконового геля может быть предпочтительным, при обширной площади поражения, при использовании на их в области лица, для лиц, проживающих в жарком и влажном климате.
2. Для пациентов со средней степенью риска развития рубцов возможно использование силиконового геля или пластин (предпочтительно), гипоаллергенной микропористой ленты.
3. Пациентам с низким риском развития рубцов следует рекомендовать соблюдать стандартные гигиенические процедуры. Если пациент выражает озабоченность в связи с возможностью формирования рубца, он может применять силиконовый гель.

Дополнительной общей профилактической мерой является исключение воздействия солнечных лучей и использование солнцезащитных кремов с максимальным коэффициентом защиты от солнца (SPF > 50) до созревания рубца.

Как правило, тактика ведения пациентов с рубцами может быть пересмотрена через 4-8 недель после эпителизации с целью определения необходимости дополнительных вмешательств по коррекции рубцов.

## АЛГОРИТМЫ ТЕРАПИИ

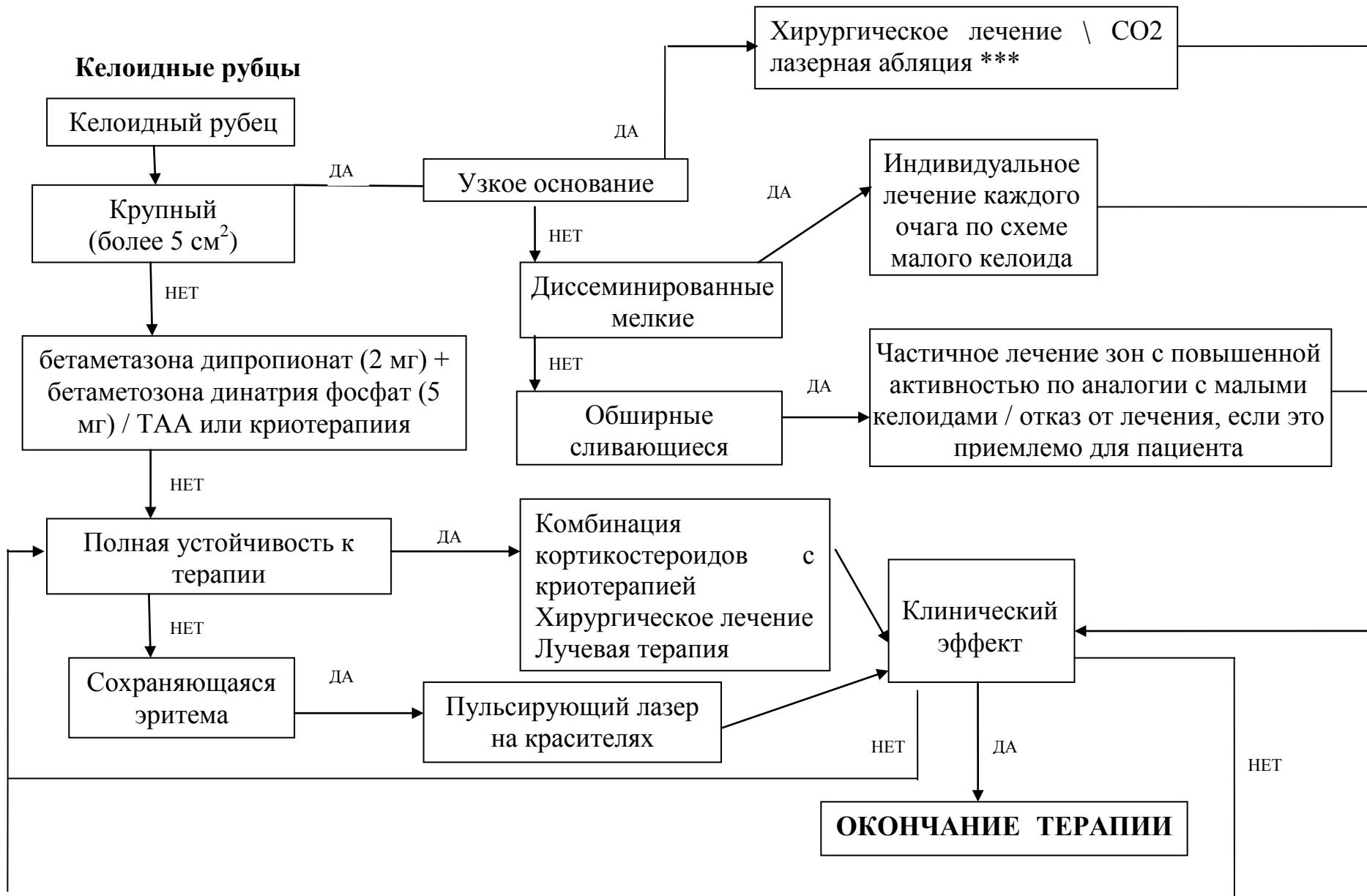
### Гипертрофические рубцы



\* - Коррекция терапии.

\*\* - Часто сочетанное поражение (келоидные и гипертрофические рубцы)

\*\*\* - Необходимо последующая профилактическая терапия.



## СПИСОК ЛИТЕРАТУРЫ

1. Gauglitz GG, Korting HC, Pavicic T, Rucicka T, Jeschke MG. Hypertrophic scarring and keloids: pathomechanisms and current and emerging treatment strategies. *Mol Med* 2011;17(1–2):113–25.
2. Love PB, Kundu RV. Keloids: an update on medical and surgical treatments. *J Drugs Dermatol* 2013;12(4):403–9.
3. Marneros AG, Krieg T. Keloids: clinical diagnosis, pathogenesis and treatment options. *J Dtsch Dermatol Ges* 2004;2(11):905–13.
4. Hahn JM, Glaser K, McFraland KL, Aronow BJ, Boyce ST, Supp DM. Keloid-derived keratinocytes exhibit an abnormal gene expression profile consistent with a distinct causal role in keloid pathology. *Wound Repair Regen* 2013;21(4):530–44.
5. Faler BJ, Macsata RA, Plummer D, Mishra L, Sidawy AN. Transforming growth factor-beta and wound healing. *Perspect Vasc Surg Endovasc Ther* 2006; 18: 55–62.
6. Bettinger DA, Yager DR, Diegelmann RF, Cohen IK. The effect of TGF-beta on keloid fibroblast proliferation and collagen synthesis. *Plast Reconstr Surg* 1996; 98: 827–33.
7. Fujiwara M, Muragaki Y, Ooshima A. Upregulation of transforming growth factor-beta1 and vascular endothelial growth factor in cultured keloid fibroblasts: relevance to angiogenic activity. *Arch Dermatol Res* 2005; 297: 161–9.
8. Desmouliere A, Geinoz A, Gabbiani F, Gabbiani G. Transforming growth factor-beta 1 induces alpha-smooth muscle actin expression in granulation tissue myofibroblasts and in quiescent and growing cultured fibroblasts. *J Cell Biol* 1993; 122: 103–11.
9. van der Veen WM, Bloemen MC, Ulrich MM, Molema G, van Zuijlen PP, Middelkoop E, et al. Potential cellular and molecular causes of hypertrophic scar formation. *Burns* 2009;35(1):15–29.
10. Armour A, Scott PG, Tredget EE. Cellular and molecular pathology of HTS: basis for treatment. *Wound Repair Regen* 2007;15(Suppl. 1):S6–17.
11. Mustoe TA, Cooter RD, Gold MH, Hobbs FD, et al. International clinical recommendations on scar management. *Plast Reconstr Surg* 2002;110:560–71.
12. Fearmonti R, Bond J, Erdmann D, Levinson H. A review of scar scales and scar measuring devices. *Eplasty* 2010;10: e43.
13. Perry DM, McGrouther DA, Bayat A. Current tools for noninvasive objective assessment of skin scars. *Plast Reconstr Surg* 2010; 126: 912–23.
14. Sebastian G, Hackert I, Stein A, Aschoff R. Möglichkeiten zur Objektivierung der Effizienz der Kryotherapie bei Keloiden. In: Koller J, Hutner H: Fortschritte der operativen und onkologischen Dermatologie. Berlin, Wien: Blackwell, 2000: 192–7.
15. Arno AI, et al. Up-to-date approach to manage keloids and hypertrophic scars: A useful guide. *Burns*, 2014
16. Gauglitz GG. Management of keloids and hypertrophic scars: current and emerging options. *Clin Cosmet Investig Dermatol* 2013;6:103–14.
17. Balci DD, Inandi T, Dogramaci CA, Celik E. DLQI scores in patients with keloids and hypertrophic scars: a prospective case control study. *J Dtsch Dermatol Ges* 2009; 7: 688–92.
18. Bock O, Schmid-Ott G, Malewski P, Mrowietz U. Quality of life of patients with keloid and hypertrophic scarring. *Arch Dermatol Res* 2006; 297: 433–8.
19. Published by. In: Middelkoop E, Monstrey S, Teot L, Vranckx JJ, editors. Scar Management Practical Guidelines. Maca-Cloetens; 2011. pp. 1-109
20. Haedersdal M, Bech-Thomsen N, Poulsen T, Wulf HC. Ultraviolet exposure influences laser-induced wounds, scars, and hyperpigmentation: a murine study. *Plast Reconstr Surg* 1998; 101:1315-22.
21. Due E, Rossen K, Sorensen LT, Kliem A, Karlsmark T, Haedersdal M. Effect of UV irradiation on cutaneous cicatrices: a randomized, controlled trial with clinical, skin

- reflectance, histological, immunohistochemical and biochemical evaluations. *Acta Derm Venereol* 2007;87:27-32.
22. Muneuchi G, Suzuki S, Onodera M, Ito O, Hata Y, Igawa HH. Long-term outcome of intralesional injection of triamcinolone acetonide for the treatment of keloid scars in Asian patients. *Scand J Plast Reconstr Surg Hand Surg* 2006;40:111-6 (LEVEL B).
  23. Ardehali B, Nouraei SA, van Dam H, Dex E, Wood S, Nduka C. Objective assessment of keloid scars with three-dimensional imaging: Quantifying response to intralesional steroid therapy. *Plast Reconstr Surg* 2007;119:556-61 (LEVEL A).
  24. Chowdri NA, Masarat M, Mattoo A, Darzi MA. Keloids and hypertrophic scars: Results with intraoperative and serial postoperative corticosteroid injection therapy. *Aust N Z J Surg* 1999;69:655-9 (LEVEL B).
  25. Zouboulis CC, Blume U, Büttner P, Orfanos CE. Outcomes of cryosurgery in keloids and hypertrophic scars. A prospective consecutive trial of case series. *Arch Dermatol* 1993;129:1146-51 (LEVEL B).
  26. Ernst K, Hundeiker M. Results of cryosurgery in 394 patients with hypertrophic scars and keloids. *Hautarzt* 1995;46:462-6 (LEVEL B).
  27. Rusциani L, Rossi G, Bono R. Use of cryotherapy in the treatment of keloids. *J Dermatol Surg Oncol* 1993;19:529-34 (LEVEL B).
  28. Zouboulis CC, Orfanos CE. Cryosurgical treatment of hypertrophic scars and keloids. *Hautarzt* 1990;41:683-8 (LEVEL B).
  29. Sharma S, Bhanot A, Kaur A, Dewan SP. Role of liquid nitrogen alone compared with combination of liquid nitrogen and intralesional triamcinolone acetonide in treatment of small keloids. *J Cosmet Dermatol* 2007;6:258-61 (LEVEL B).
  30. Har-Shai Y, Dujovny E, Rohde E, Zouboulis CC. Effect of skin surface temperature on skin pigmentation during contact and intralesional cryosurgery of keloids. *J Eur Acad Dermatol Venereol* 2007;21:191-8 (LEVEL B).
  31. Norris JE. The effect of carbon dioxide laser surgery on the recurrence of keloids. *Plast Reconstr Surg* 1991;87:44-9 (LEVEL B).
  32. Apfelberg DB, Maser MR, White DN, Lash H. Failure of carbon dioxide laser excision of keloids. *Lasers Surg Med* 1989;9:382-8 (LEVEL B).
  33. Kuo YR, Wu WS, Jeng SF, Wang FS, Huang HC, Lin CZ, *et al.* Suppressed TGF-beta1 expression is correlated with upregulation of matrix metalloproteinase-13 in keloid regression after flashlamp pulsed-dye laser treatment. *Lasers Surg Med* 2005;36:38-42 (LEVEL C).
  34. Kuo YR, Wu WS, Jeng SF, Nicolini J, Zubillaga M. Activation of ERK and p38 kinase mediated keloid fibroblast apoptosis after flashlamp pulsed-dye laser treatment. *Lasers Surg Med* 2005;36:31-7 (LEVEL C).
  35. Kuo YR, Jeng SF, Wang FS, Chen TH, Huang HC, Chang PR, *et al.* Flashlamp pulsed dye laser (PDL) suppression of keloid proliferation through down-regulation of TGF-beta1 expression and extracellular matrix expression. *Lasers Surg Med* 2004;34:104-8 (LEVEL C).
  36. Gold, Michael H., *et al.* "Updated international clinical recommendations on scar management: part 2—algorithms for scar prevention and treatment." *Dermatologic Surgery* 40.8 (2014): 825-831.
  37. Kim DY, Kim ES, Eo SR, Kim KS, Lee SY, Cho BH. A surgical approach for earlobe keloid: Keloid fillet flap. *Arch Facial Plast Surg* 2005;7:172-5 (LEVEL B).
  38. Lee Y, Minn KW, Baek RM, Hong JJ. A new surgical treatment of keloid: Keloid core excision. *Ann Plast Surg* 2001;46:135-40 (LEVEL C).
  39. Field LM. Subtotal keloid excision—a preferable preventative regarding recurrence. *Dermatol Surg* 2001;27:323-4 (LEVEL C).

40. Ragoowansi R, Cornes PG, Moss AL, Glees JP. Treatment of keloids by surgical excision and immediate postoperative single-fraction radiotherapy. *Plast Reconstr Surg* 2003;111:1853-9 (LEVEL B).
41. Subedi N, Roberts F. Radiotherapy treatment of keloid scars and other benign conditions: Is there a need for a database of patients treated? *Br J Dermatol* 2009;161:194-5 (LEVEL B).
42. Ogawa R, Miyashita T, Hyakusoku H, Akaishi S, Kuribayashi S, Tateno A. Postoperative radiation protocol for keloids and hypertrophic scars: Statistical analysis of 370 sites followed for over 18 months. *Ann Plast Surg* 2007;59:688-91 (LEVEL B).
43. Veen RE, Kal HB. Postoperative high-dose-rate brachytherapy in the prevention of keloids. *Int J Radiat Oncol Biol Phys* 2007;69:1205-8 (LEVEL B).
44. Kal HB, Veen RE. Biologically effective doses of postoperative radiotherapy in the prevention of keloids. Dose-effect relationship. *Strahlenther Onkol* 2005;181:717-23 (LEVEL B).
45. Viani GA, Stefano EJ, Afonso SL, De Fendi LI. Postoperative strontium-90 brachytherapy in the prevention of keloids: Results and prognostic factors. *Int J Radiat Oncol Biol Phys* 2009;73:1510-6 (LEVEL C).
46. Botwood N, Lewinski C, Lowdell C. The risks of treating keloids with radiotherapy. *Br J Radiol* 1999;72:1222-4 (LEVEL B).
47. Bilbey JH, Muller NL, Miller RR, Nelems B. Localised fibrous mesothelioma of pleura following external ionizing radiation therapy. *Chest* 1988;94:1291-2 (LEVEL B).
48. Speranza G, Sultanem K, Muanza T. Descriptive study of patients receiving excision and radiotherapy for keloids. *Int J Radiat Oncol Biol Phys* 2008;71:1465-9 (LEVEL B).
49. Bischof M, Krempien R, Debus J, Treiber M. Postoperative electron beam radiotherapy for keloids: Objective findings and patient satisfaction in self-assessment. *Int J Dermatol* 2007;46:971-5 (LEVEL B).